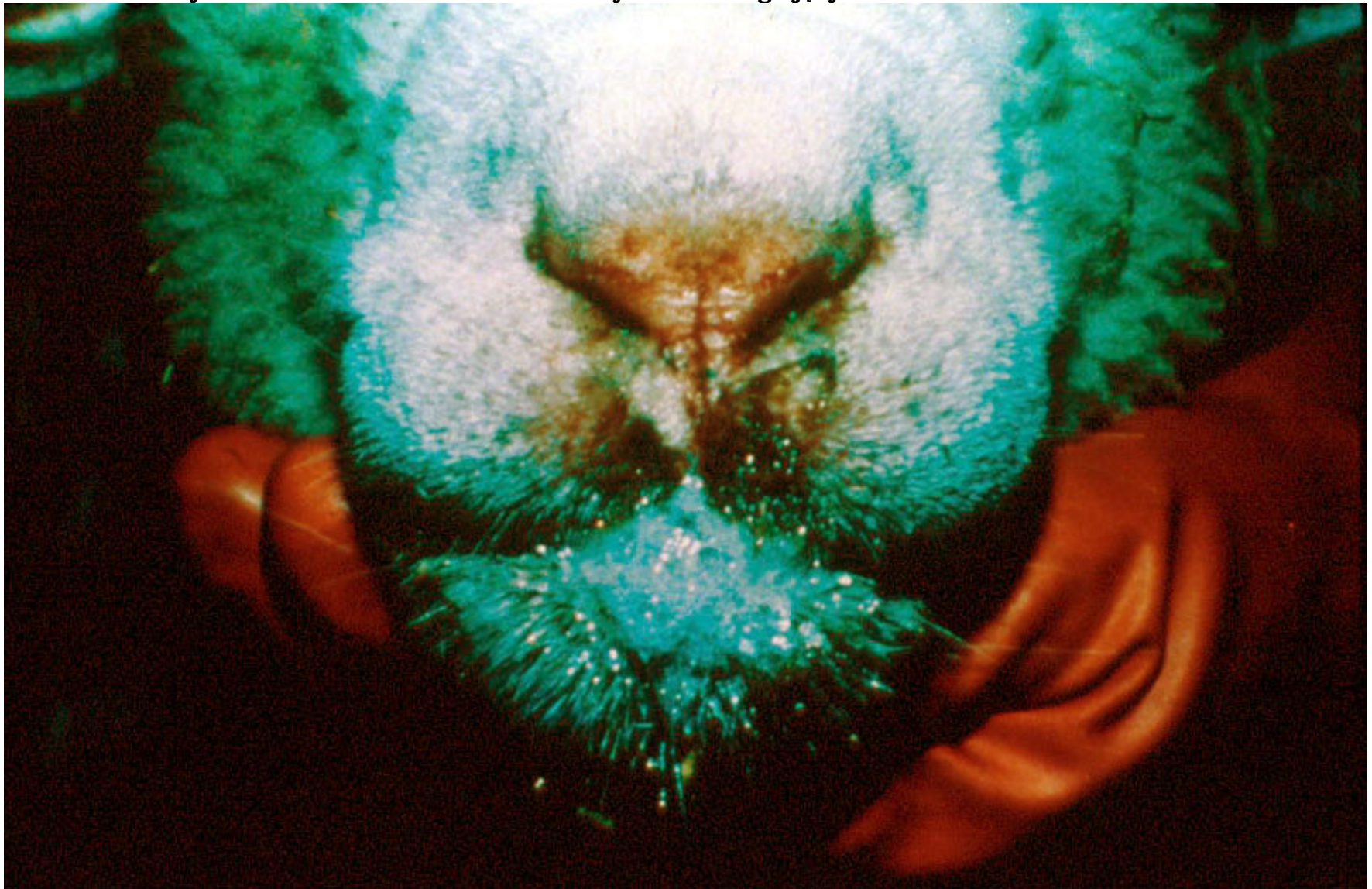
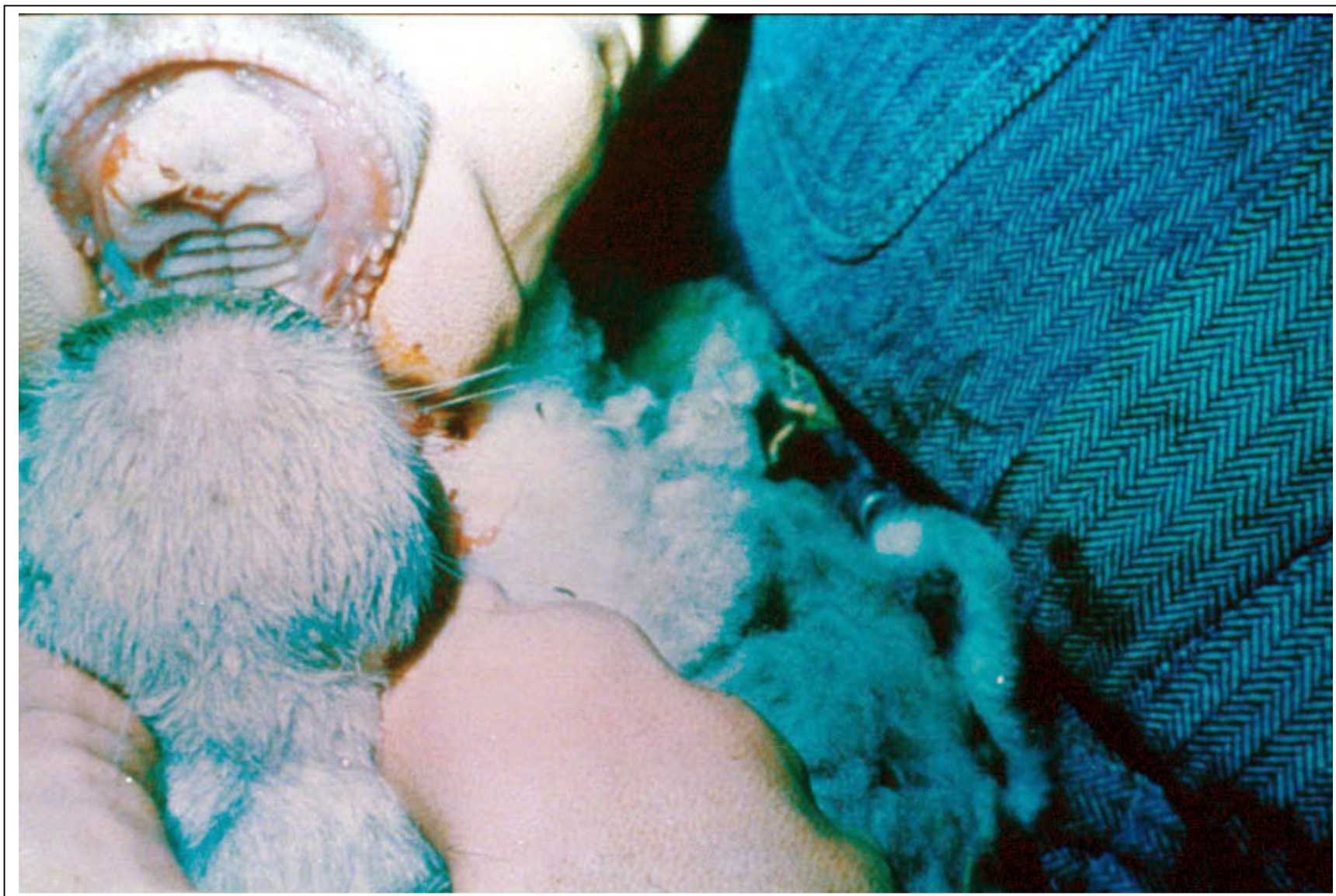

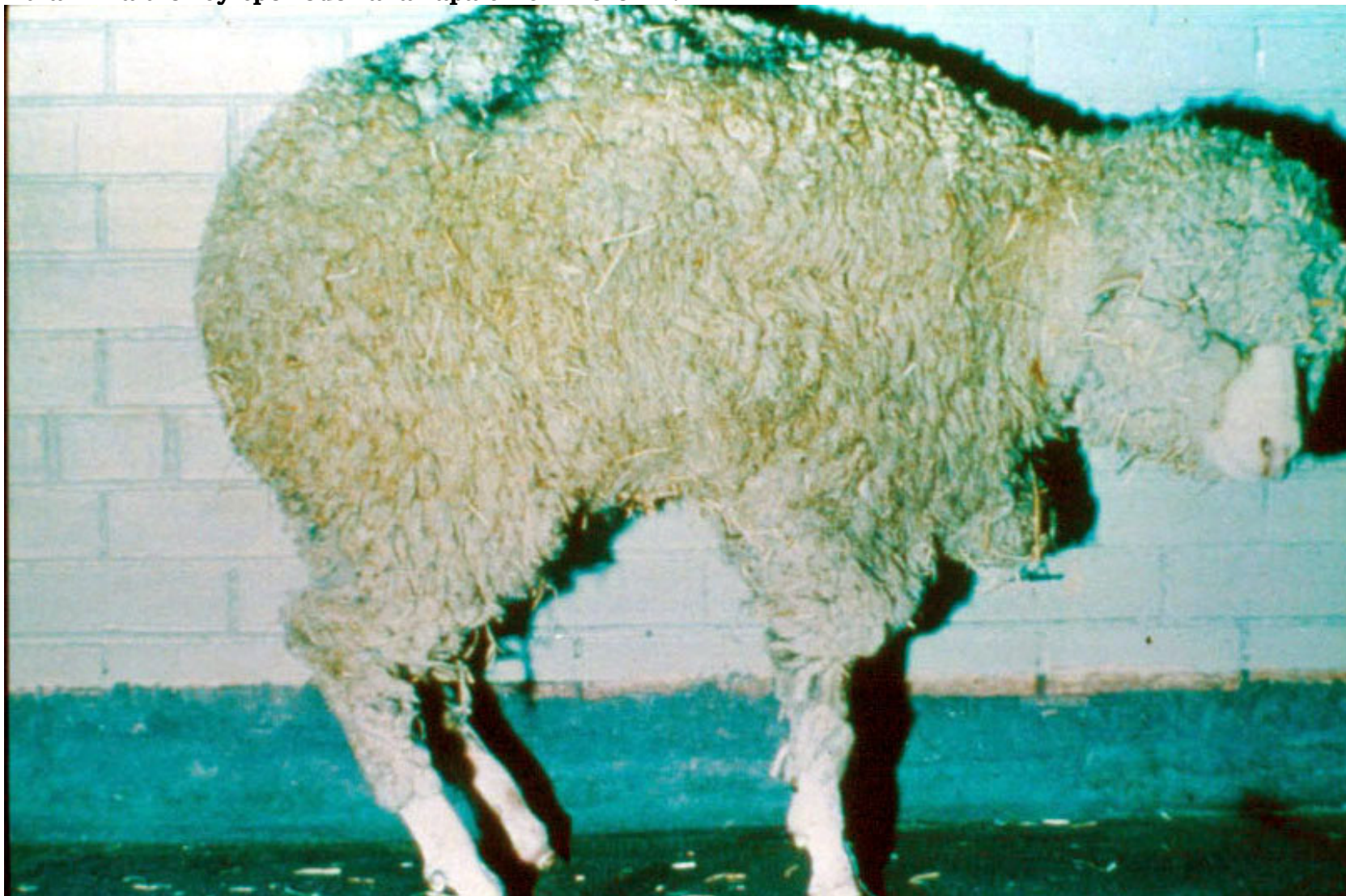Ślinienie u owcy – owca zakażona wirusem choroby niebieskiego języka.

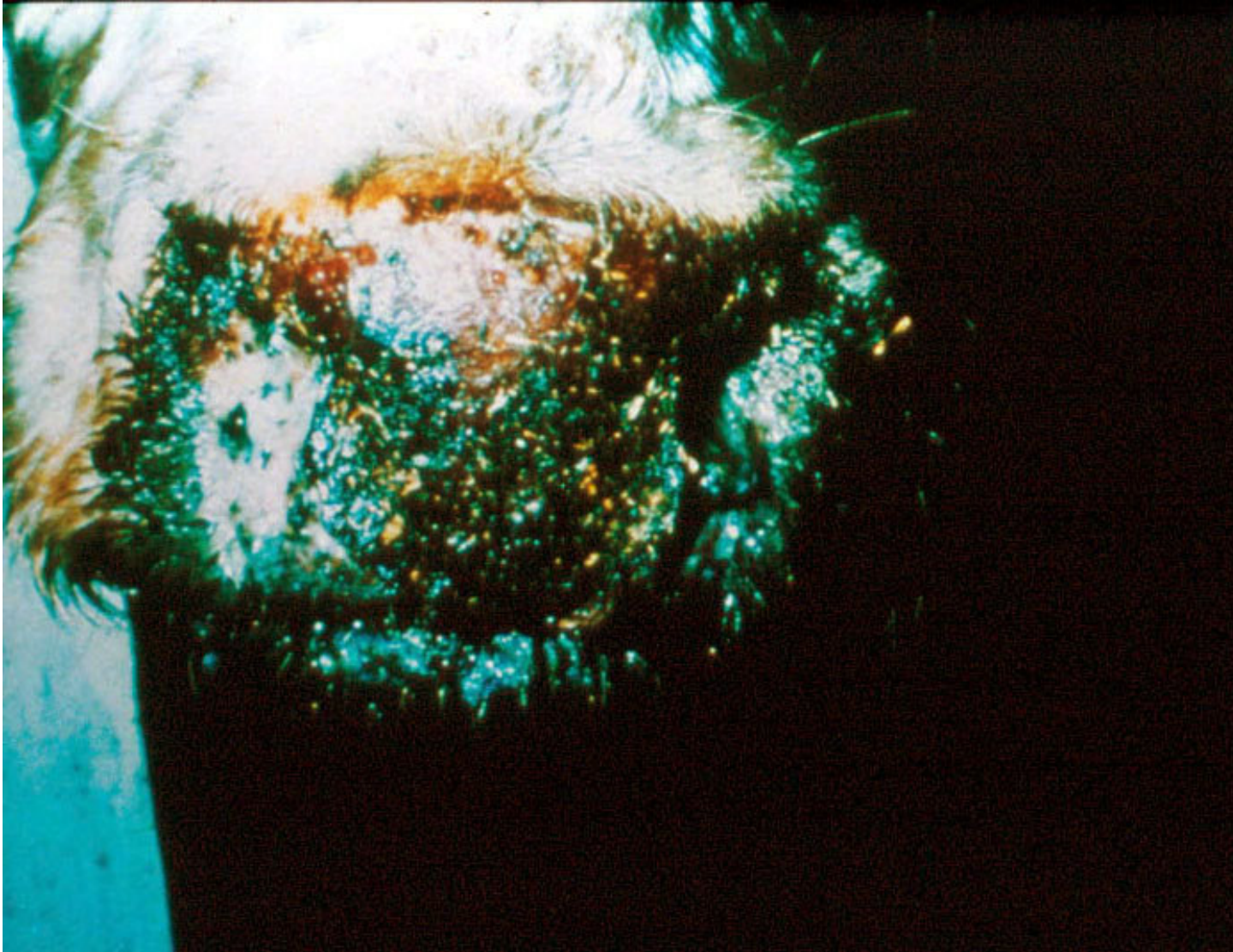




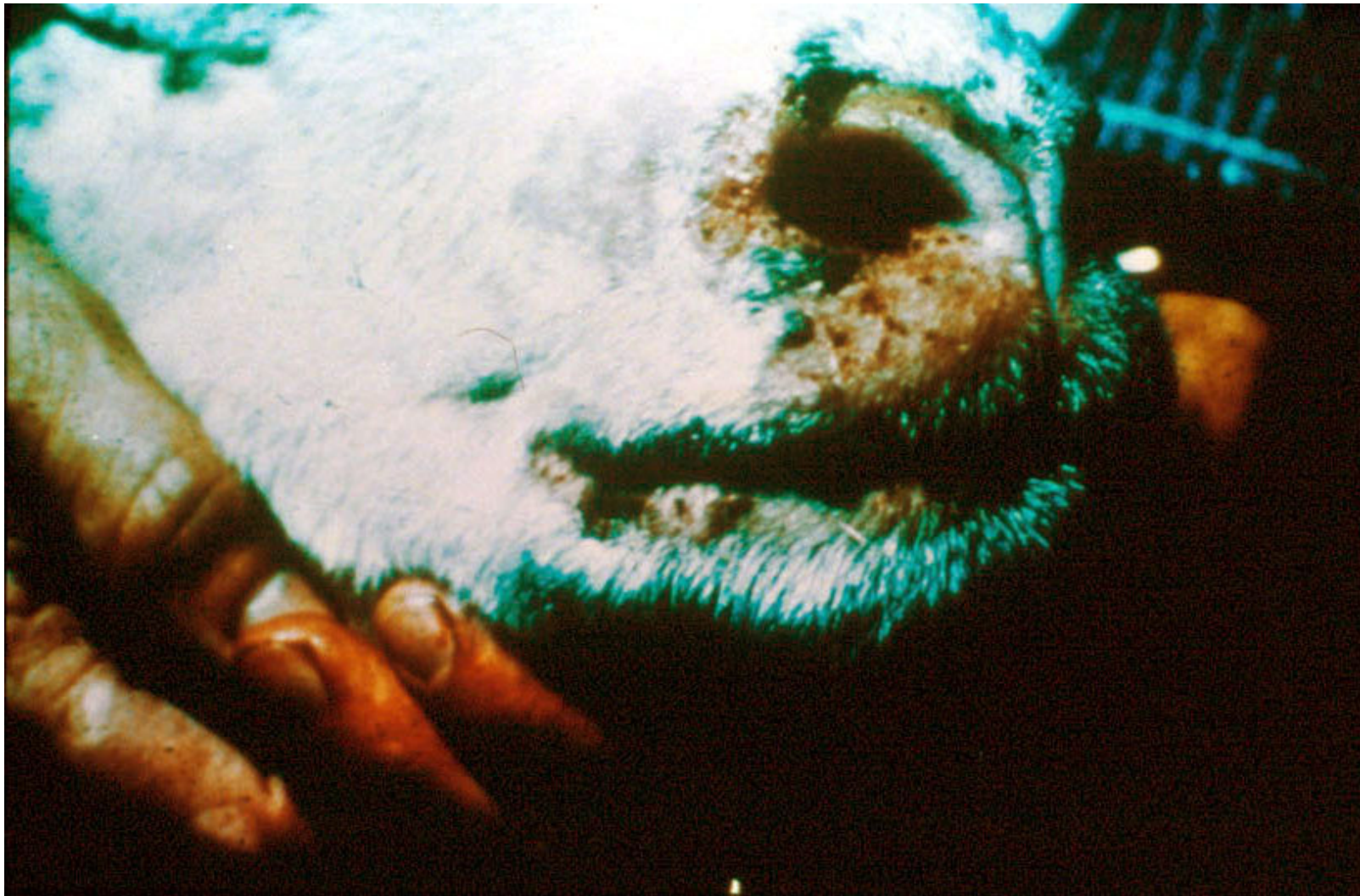Wyraźny obrzęk i przekrwienie warg i dziąseł oraz martwica błony śluzowej jamy ustnej na opuszce zębowej owcy.

Kulawizna u owcy spowodowana zapaleniem koronki.

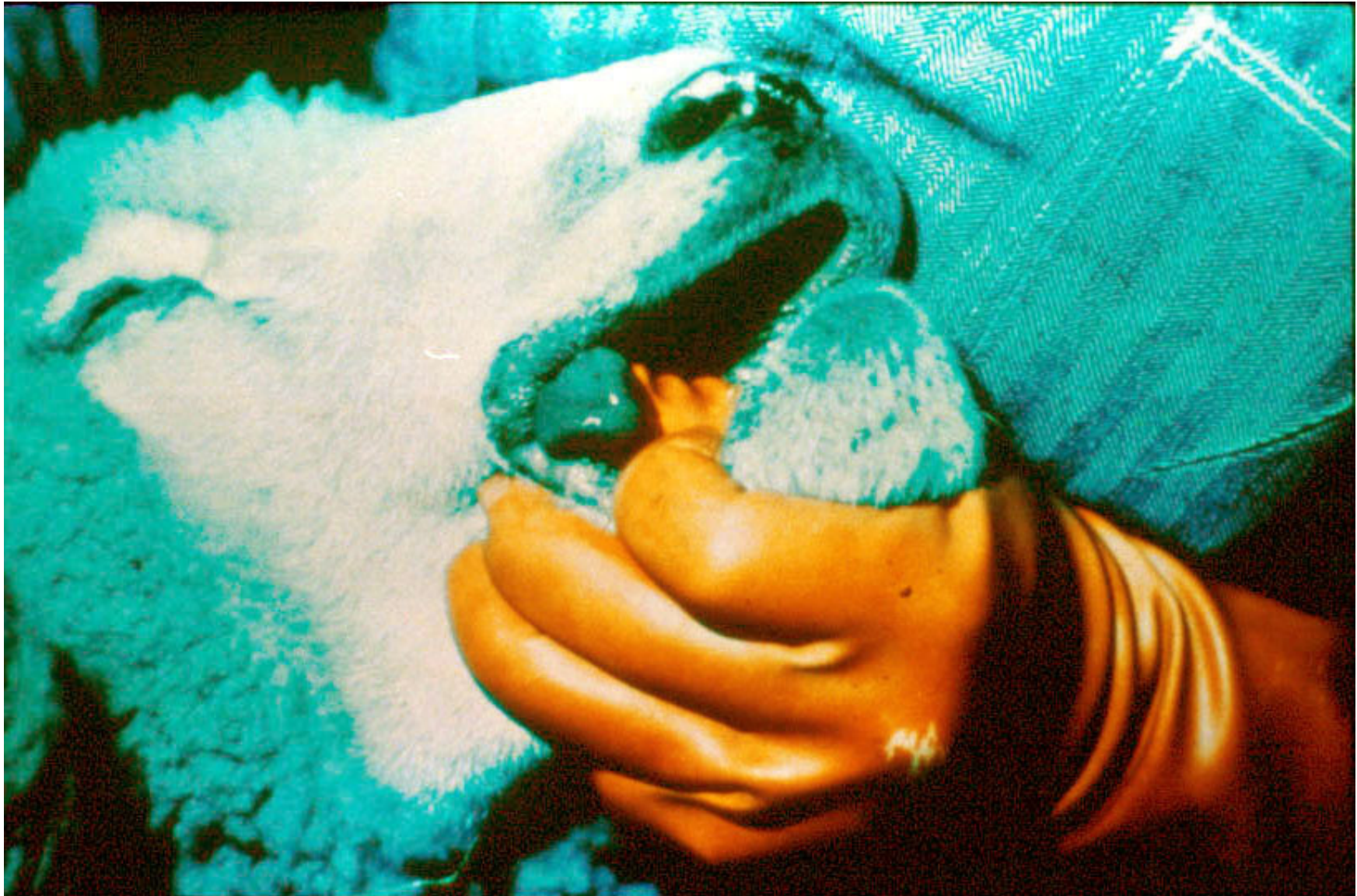



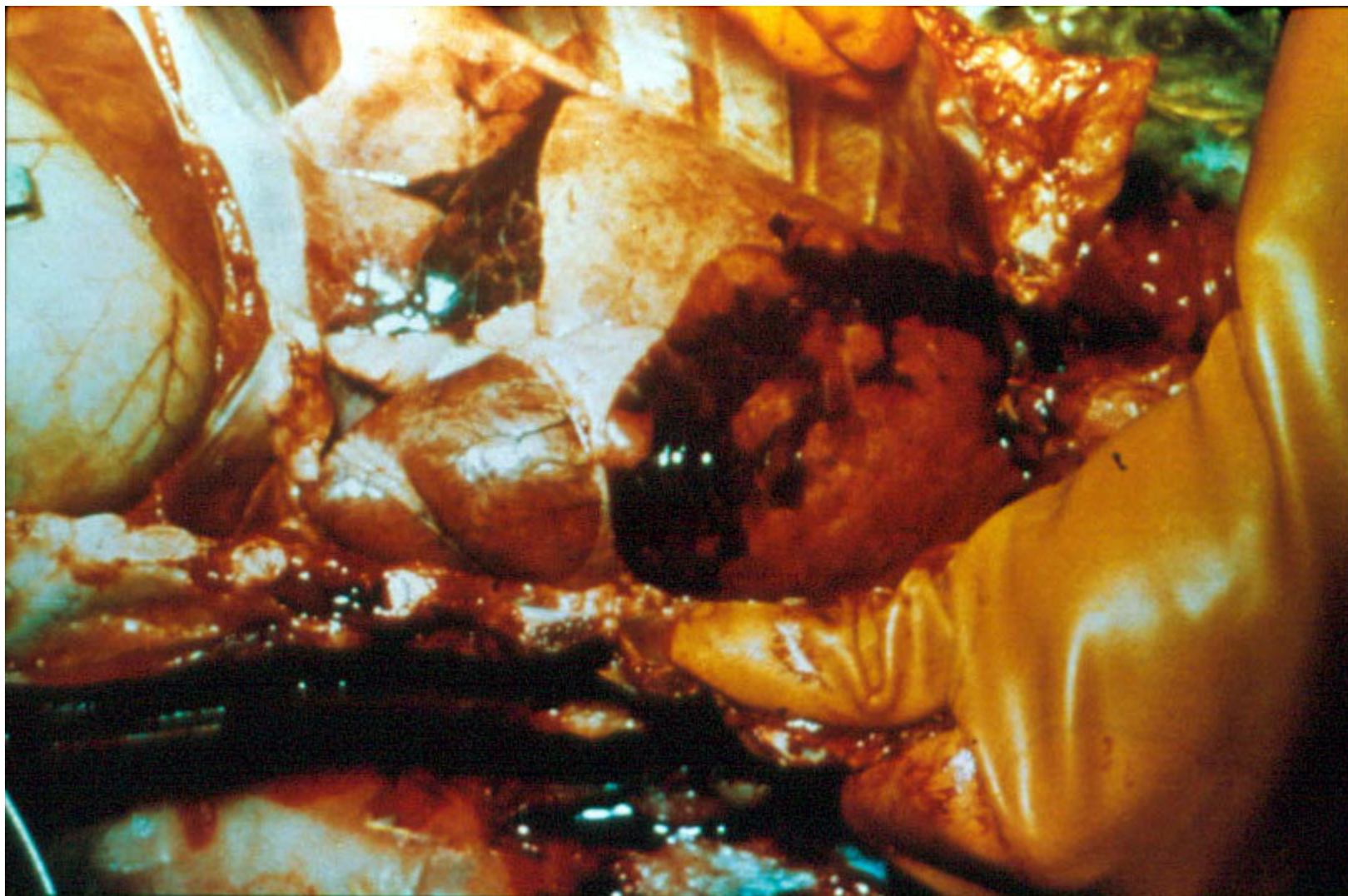
Inkrustacja śluzawicy u bydła („skorupa”).



Zeskorupienie skóry wokół nozdrzy i warg u owcy.




Zasinienie języka i warg u owcy.



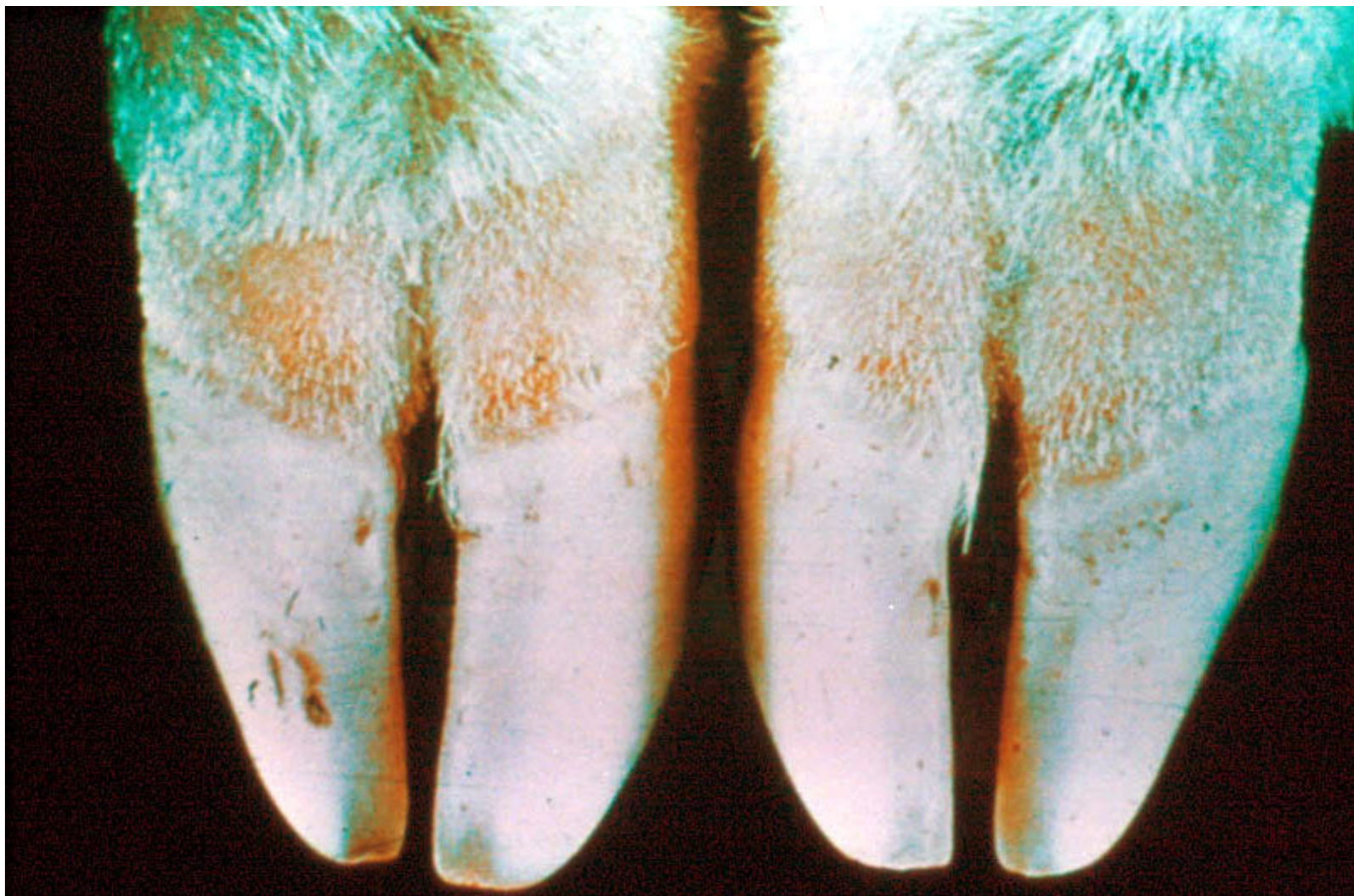
Wtórne pasterelozowe zapalenie płuc u owcy.



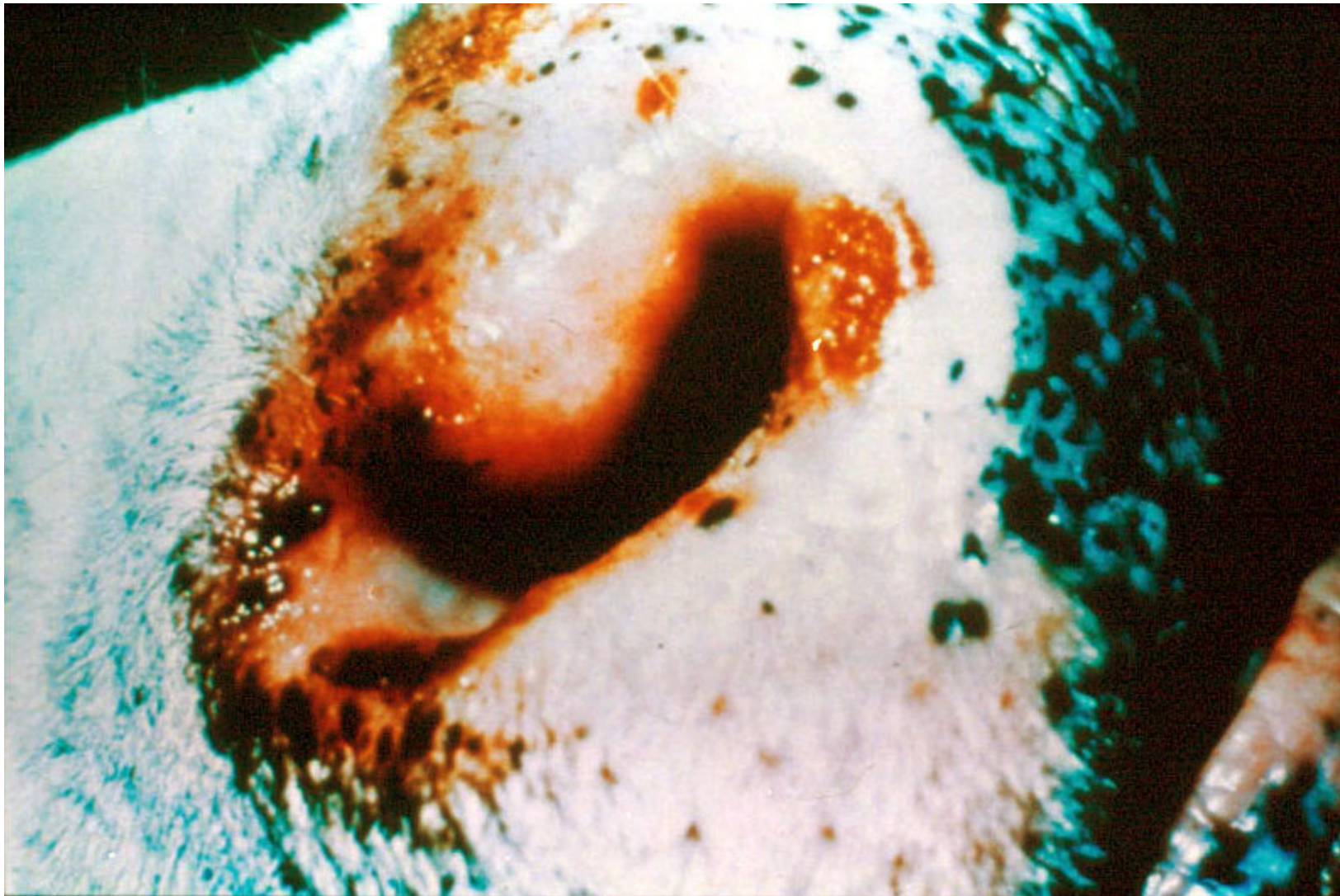
Zmiany w postaci ubytków na koronce u owcy.



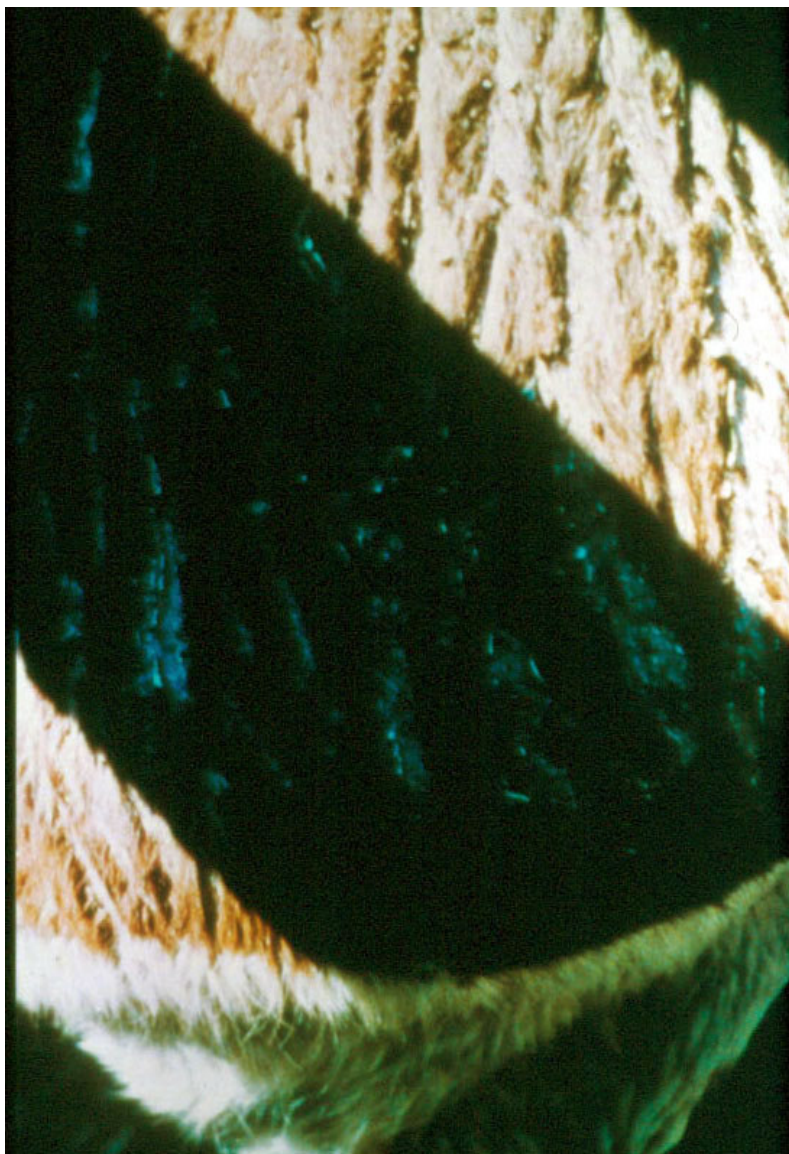
Zapalenie koronki u owcy.



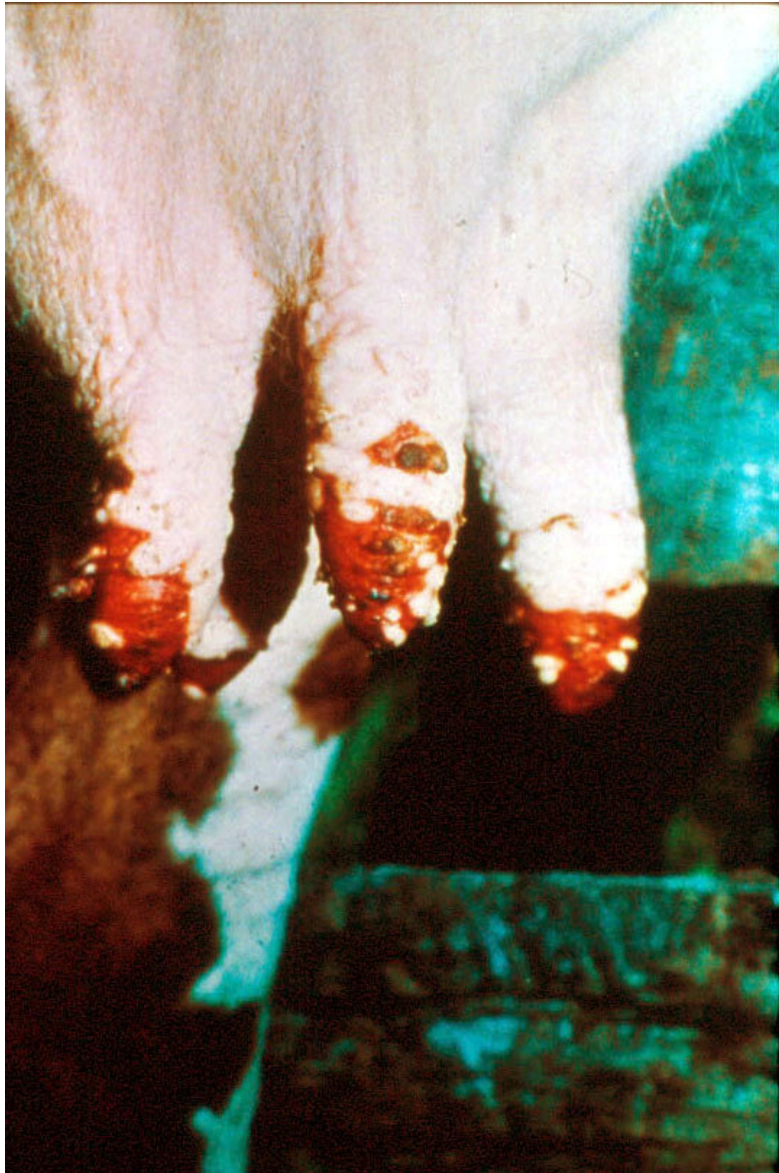Szeroki pas zaczerwienionej tkanki powyżej koronki u owcy.




Ubytki i zeskorupienia na brzegu nozdrzy u bydła.



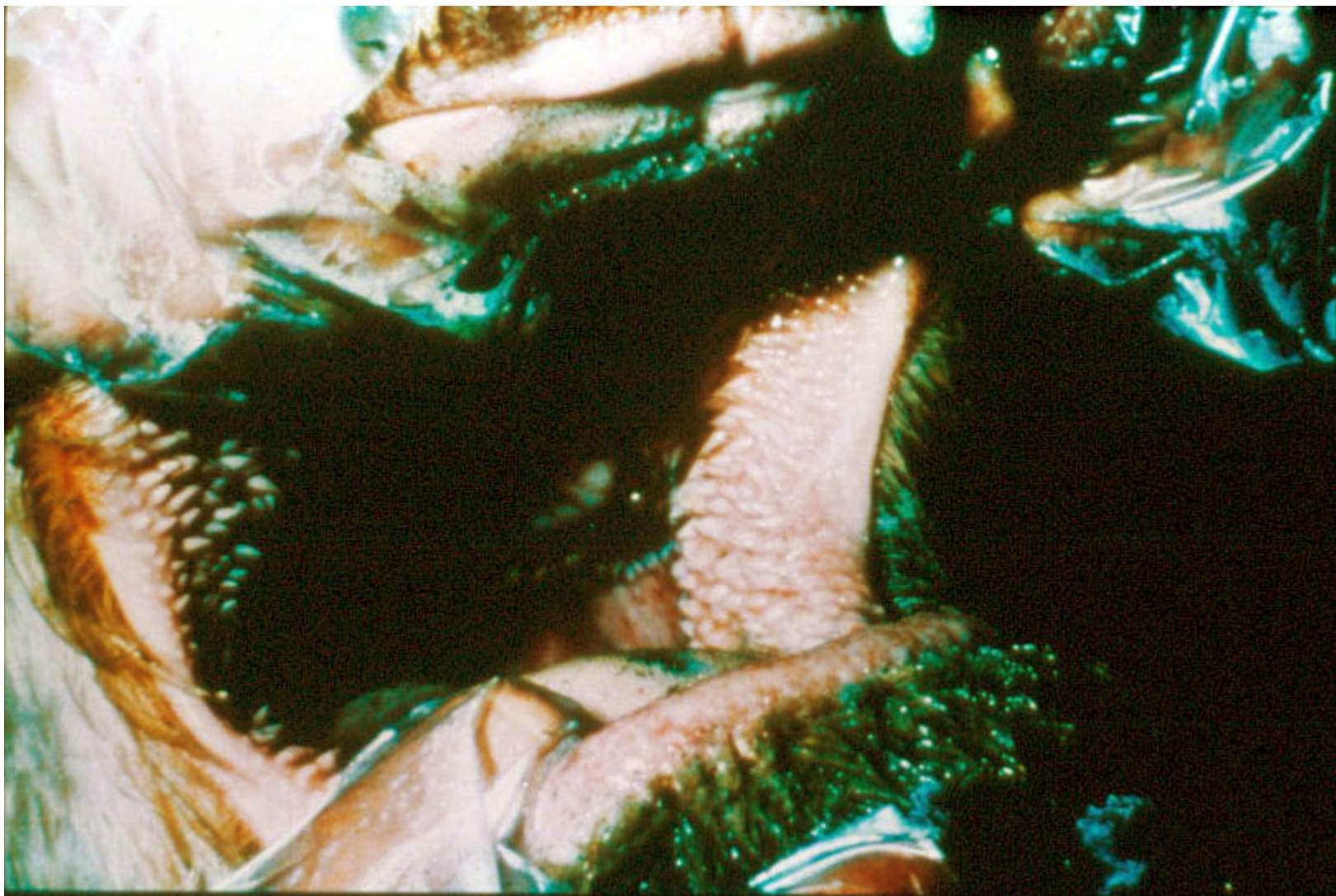
Cienka i popękana skóra (objaw zwykle obserwowany łącznie z ubytkami w okolicy warg).



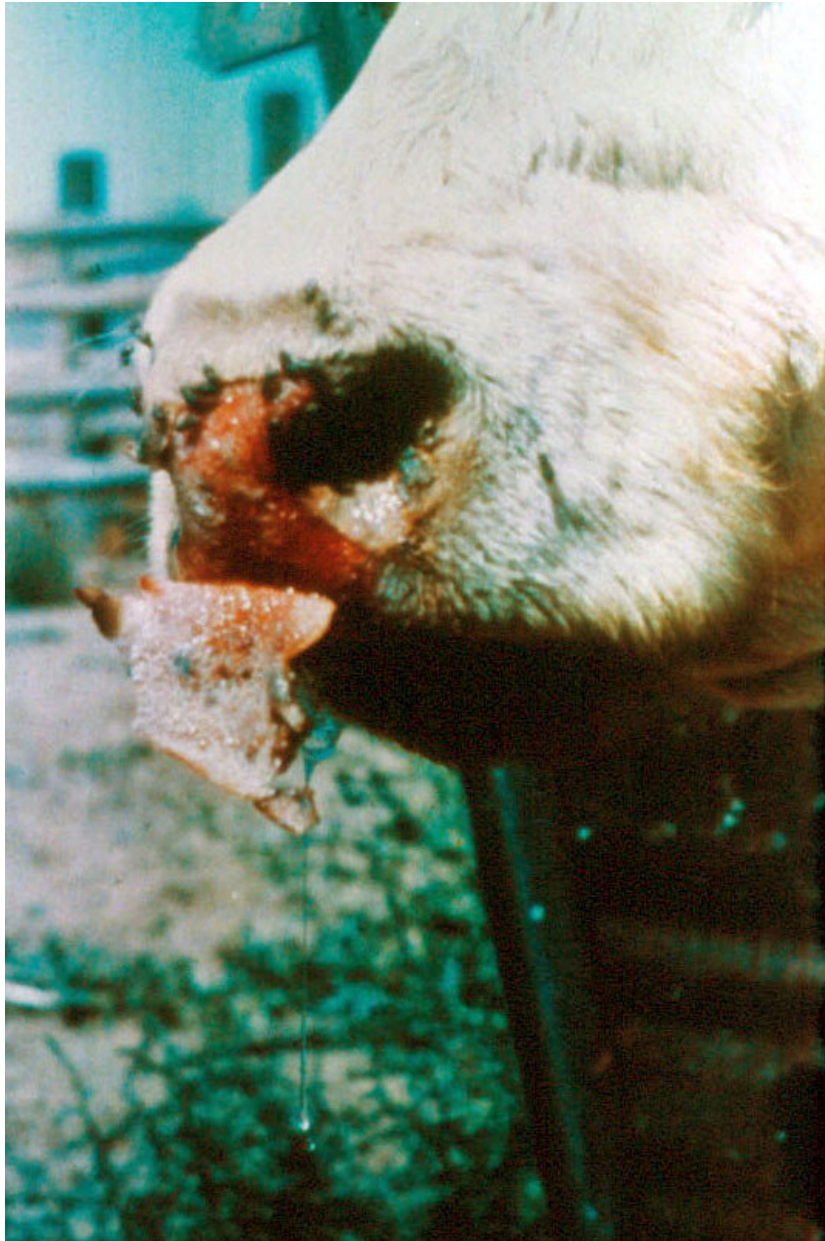Wyraźne zmiany na strzykach u krowy mlecznej.



Śluzawica o zmienionej barwie („przypalona”).



Wyraźne przekrwienie błony śluzowej jamy ustnej bydła.



Złuszczenie zeskorupiałej śluzawicy u bydła.